

Abordaje al seno esfenoidal y región selar

Approach to sphenoid sinus and sellar region

Luz Nelly Tobar, MD*

RESUMEN

El seno esfenoidal es uno de los senos paranasales con mayor dificultad en su abordaje debido a la cercanía con estructuras anatómicas tales como el nervio óptico, la carótida interna, la hipófisis, la fosa craneal media, el tracto olfatorio, los senos frontales y el seno cavernoso, entre otras. Una lesión en el seno esfenoidal debe estudiarse previamente teniendo en cuenta si está comprometiendo parte del seno, su totalidad o si hay compromiso bilateral y/o si hay extensión con erosión e invasión de las estructuras adyacentes. El seno esfenoidal interesa a distintas especialidades ya que es el acceso común a patologías propias de los senos paranasales, de las cirugías descompresivas postraumáticas del nervio óptico, de la pared medial del seno cavernoso y la región selar, paraselar, en general de la fosa anterior, fosa media e incluso fosa posterior. El abordaje endoscópico al seno esfenoidal permite utilizar una vía natural y respeta al máximo las estructuras anatómicas. Es importante saber perfectamente la anatomía del seno esfenoidal para un buen abordaje del mismo.

Palabras clave: Abordaje endonasal, adenoma de hipófisis, seno esfenoidal.

* Otorrinolaringóloga, profesora de pre y posgrado Universidad del Rosario y Universidad de La Sabana - Hospital Universitario de La Samaritana. Coordinadora del Departamento de Rinología, Cirugía endoscópica y de base de cráneo, Clínica José A. Rivas. Bogotá, Colombia.

Correspondencia:

Luz Nelly Tobar
Cra. 15 N 84-24 cons. 213
Tobar.nelly@gmail.com

Recibido: 15-XII-2011

Aceptado: 23-I-2012

ABSTRACT

Sphenoid is one of the sinuses with greater difficulty in their approach because of its proximity to anatomical structures such as the optic nerve, internal carotid artery, pituitary gland, the middle cranial fossa, olfactory tract, frontal sinuses and cavernous sinus, among others. It is necessary to study a lesion in the sphenoid sinus differentiating when they compromise part or the entire sinus, or if there is bilateral involvement and/or if there is extension with erosion and invasion of adjacent structures. This sinus concerns different fields as it is a common access to pathologies of the sinuses, post-traumatic decompressive surgery of the optic nerve, medial wall of the cavernous sinus and sellar, parasellar, anterior fossa, and even middle and posterior fossae. The endoscopic approach to the sphenoid sinus allows a natural way and respects the most of the anatomical structures. It is important to know perfectly the anatomy of the sphenoid sinus for a good approach.

Key words: Endonasal approach, pituitary adenoma, sphenoidal sinus.

INTRODUCCIÓN

Embriológicamente el seno esfenoidal se origina durante el cuarto mes fetal como invaginación del receso esfenoidal. Cada seno proviene de una evaginación de la cavidad olfativa a nivel de la parte posterior de la cápsula nasal cartilaginosa. A este nivel la cápsula constituye el cornete esfenoidal, situado delante del esfenoides.

Al nacimiento es una pequeña cavidad situada únicamente en el cornete esfenoidal (hueso de Bertín), que se incorpora al esfenoides por osificación del cartílago intermediario. Después de esa etapa el seno invade al esfenoides, a los 5 años tiene el tamaño de una arveja y a los 12 años ocupa la región anteroinferior del cuerpo del esfenoides pudiendo ser visualizadas en las radiografías.

Se mantiene como pequeñas indentaciones hasta la edad de 3 años momento en el que aumenta la neumatización. El crecimiento final del seno esfenoidal se alcanza hasta los 18 años con volúmenes aproximados de 7,5 ml (1).

Se describen tres tipos de senos según su tamaño:

1. Pequeños, raros e incluso pueden haber agenesias.
2. Los medianos, donde sus relaciones varían poco y están circunscriptos al cuerpo del esfenoides. Este tipo se prolonga a veces a la celda hipofisaria, tiene la forma de un cubo irregular dividido en dos por un tabique que puede estar desviado.
3. Los grandes, son los más frecuentes, de forma irregular debido a las prolongaciones hacia estructuras vecinas: alas menores, clinoides anteriores; alas mayores, raíz de

la apófisis pterigoides y apófisis basilar. En resumen, las cavidades de los grandes senos se amoldan alrededor de los canales, nervios y vasos.

Congdon clasifica tres tipos de neumatizaciones del seno con respecto a la silla turca:

1. Tipo conchal (5%), existe cuando la extensión posterior del seno esfenoidal es muy anterior a la silla turca.
2. El tipo preselar (23%) ocurre cuando la pared posterior del seno esfenoidal alcanza la pared anterior de la silla turca.
3. El tipo selar o postselar (67%) ocurre cuando el seno esfenoidal se extiende más allá del nivel de la silla turca para alcanzar el puente posteriormente, permitiendo que la silla provoque una indentación superior en el seno (2).
4. Senos esfenoidales gigantes: se observan en el 4% de los casos. Los senos esfenoidales muy neumatizados tienen prolongaciones que se extienden por fuera del cuerpo del hueso y se denominan:
 - * Prolongación pterigodea. Hace que el agujero redondo mayor y el conducto vidiano se encuentren dentro del seno, separados por una pared ósea muy delgada o inexistente.
 - * Prolongación alar. Frecuentemente asociada con la prolongación pterigoidea, se extiende sobre la base de las alas mayores llegando, en ocasiones, hasta el agujero oval.
 - * Prolongación anterior o hacia el conducto óptico. Esta prolongación ocupa la base de las alas menores

y las clinoides anteriores. El conducto óptico ofrece al seno esfenoidal sus caras inferior e interna y, en ocasiones, solo está revestido por mucosa. Este tipo de variación puede predisponer al cirujano a la lesión del nervio en un abordaje al seno esfenoidal.

- * Prolongación palatina. El seno esfenoidal se prolonga desde el sector anterior e inferior hacia el hueso palatino y forma parte del techo de la fosa pterigomaxilar; en su expansión llega a tomar contacto con la parte posterosuperior del seno maxilar.
- * Prolongación basilar. Es una variante infrecuente en donde el seno esfenoidal se excava en la apófisis homónima. (Figura 1).

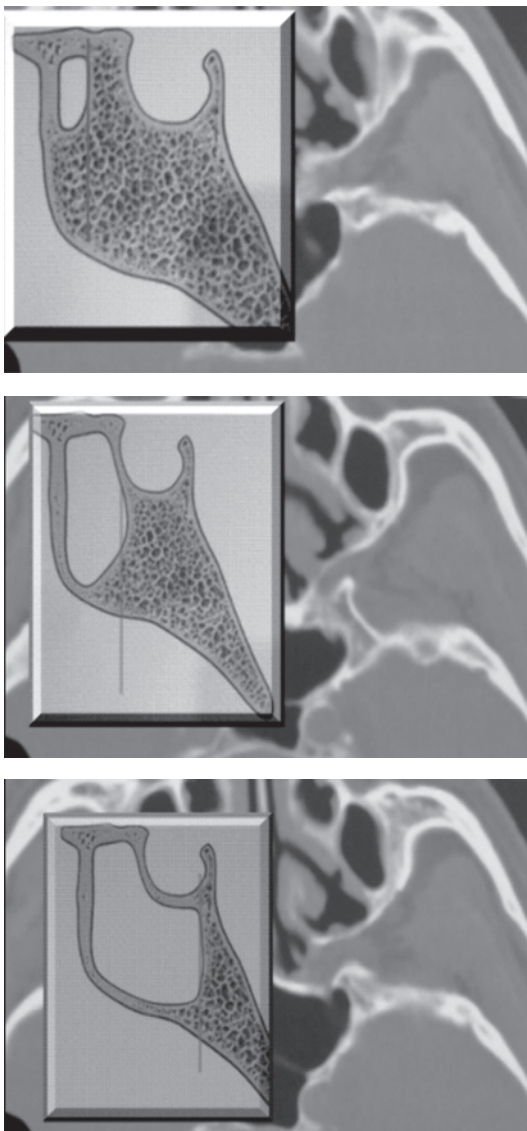


Figura 1. Tipos de Neumatización del seno esfenoidal (Congdon et al)

La mayoría de las veces el seno esfenoidal aparece en forma bilateral con un septum óseo de aproximadamente 0,6 mm de espesor, localizado en el plano medio sagital. Casi siempre existe cierta asimetría en tamaño y forma, pero son raras las marcadas desviaciones septales. Existe compartimentalización de los senos de acuerdo a la cantidad de septos óseos que tenga cada uno de ellos, asimismo puede haber dehiscencias en su mayoría superiores y laterales.

El seno esfenoidal está localizado en posición central en el cráneo. Está rodeado por varias estructuras anatómicas importantes. Por encima del seno están la hipófisis, el tracto olfatorio, los lóbulos frontales, y muchas veces una extensa red venosa intracavernosa; anterior y superior, se encuentra el quiasma óptico, por delante, el margen anterior del hueso esfenoidal forma un pequeño segmento de la pared orbitaria posterior, por debajo, está presente la nasofaringe, y las coanas, al igual que los vasos sanguíneos y los nervios del canal pterigoideo, que corre anteroposteriormente inmediatamente debajo del piso del seno, y el clivus; por detrás, una pared ósea delgada con dehiscencias ocasionales separa el seno esfenoidal del cavum de Meckel, el seno cavernoso, la arteria carótida interna (que puede dejar una depresión en la pared ósea o inclusive estar en contacto directo con la mucosa del seno llamada protuberancia carotídea), y, a lo largo del borde inferior del seno, la división maxilar del nervio trigémino. La pared lateral está en contacto con el seno cavernoso, la arteria carótida interna, los nervios craneales II, III, IV, V y VI.

En cuanto al ostium del seno esfenoidal se localiza en la pared anterior del seno aproximadamente 1/3 a 1/2 superior de la cara del seno. Su capacidad es variable y puede estar ausente en un 3 a 5% de la población. El drenaje es realizado a la porción mas posterior del receso esfenoetmoidal, por encima del cornete superior (3). (Figuras 2 y 3).

Van Alyea como pionero de estudios anatómicos de los senos paranasales describió en un estudio en cabezas de cadáveres que la arteria carótida interna protruía en la pared lateral en 65% de los senos esfenoidales. Los nervios óptico, vidiano y maxilar, se notaron en 47%, 48%, y 42% de los senos, respectivamente y no describió ninguna dehiscencia, pero otros autores sí han hecho reportes de dehiscencias en los senos esfenoidales.

Antiguamente era un mito entrar al seno esfenoidal por su "peligrosidad" y falta de visualización anatómica con técnicas microscópicas, hoy en día y gracias al endoscopio el abordaje al seno esfenoidal permite visualizar estructuras anatómicas y reparos quirúrgicos para tener éxito en toda cirugía y tener menor recidivas y menor número de complicaciones.

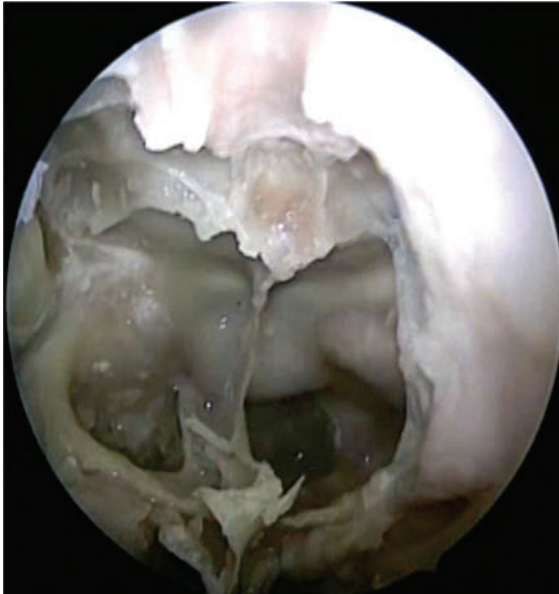

Figura 2. Esfenoidectomía bilateral se muestra ica: protuberancia carotídea, (NO) nervio óptico, (p) hipófisis, (c) clivus, la flecha azul señala septo intersinusal

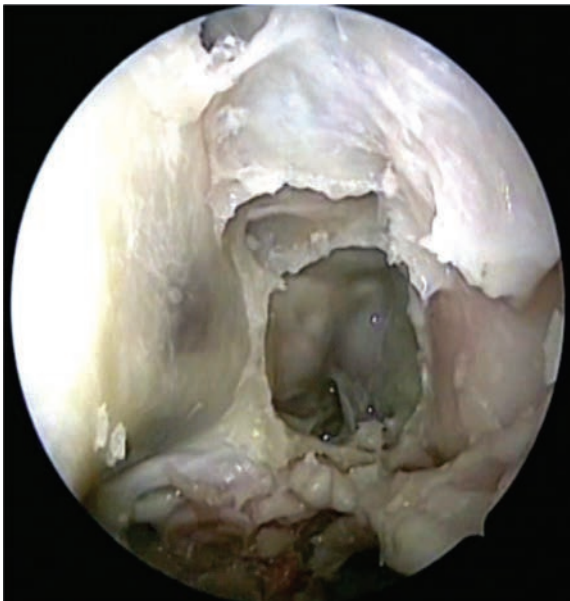

Figura 3. Relación del seno esfenoidal (SE), la coana(co) y la fosa pterigomaxilar (FPM)

ANATOMÍA DEL HUESO ESFENOIDES

El hueso esfenoides (del latín *os sphenoidale*) es un hueso impar (debido a la articulación sínfisis que está entre las alas menores) situado en la parte media de la base del cráneo. Se encuentra entre la porción horizontal del frontal, la porción basilar del occipital, y las porciones escamosa y petrosa del temporal.

Presenta un cuerpo central, y seis prolongaciones laterales; dos alas mayores, dos alas menores y dos apófisis pterigoides.

El cuerpo es de forma cúbica está en el centro del hueso esfenoides y aloja a los dos senos esfenoidales, recubiertos de mucosa y separados por un tabique central.

La cara superior presenta primero, desde donde se empieza a describir, en la línea media una cresta (cresta esfenoidal) que articulada continúa a la apófisis crista galli y que termina en una punta llamada proceso etmoidal del esfenoides, o espina etmoidal, por su articulación con este. A los lados de esta cresta existe una superficie lisa semicóncava, el yugo esfenoidal; en él se articula la lámina papirácea del etmoides. Después del yugo se observa el canal óptico esfenoidal, o surco quiasmático, que es donde se aloja el quiasma (estructura resultante del entrecruzamiento de los nervios ópticos: el derecho envía la información a la región occipital izquierda y viceversa) de los nervios ópticos terminando en ambos lados en los agujeros llamados agujeros ópticos y atrás con el tubérculo pituitario y sirve de límite anterior para la silla turca, o fosa pituitaria, donde se aloja la hipófisis, que está situada dos centímetros por delante y dos por encima del meato auditivo interno. Posteriormente la silla turca está limitada por la lámina cuadrilátera del esfenoides (o dorsum sellae), que en sus ángulos superiores presenta unos salientes denominados apófisis clinoides posteriores.

La cara inferior lleva en la línea media la cresta esfenoidal inferior, muy saliente en su parte delantera, donde se continúa con la cresta esfenoidal anterior, formando el pico del esfenoides. La cresta inferior se articula con el borde superior del vomer que tiene forma de ángulo diedro y se constituye así el canal esfenovomeriano medio, comprendido entre la cresta y el fondo del canal vomeriano. A los lados de la cresta inferior existen unas superficies lisas de forma triangular con base interna, que forman la parte más posterior del techo de las fosas nasales.

Las alas menores, llamadas también apófisis Ingrassias, surgen de la parte anterosuperior de cada lateral del cuerpo del esfenoides, en dirección casi horizontal. Forman la parte posterior de la fosa craneal anterior, la región posteromedial de las órbitas, el techo de las fisuras orbitarias superiores, y del canal óptico. La unión de las alas menores con el cuerpo se denomina cresta esfenoidal y sus extremos mediales forman las apófisis clinoides anteriores.

Las alas mayores parten de ambas caras laterales del cuerpo del esfenoides, dirigiéndose primero lateralmente y luego hacia delante y hacia arriba. Forman parte de la fosa

craneal media, de la región posterolateral de las órbitas, de la parte inferior de las fisuras orbitarias superiores y de la mayor parte de las fisuras orbitarias inferiores. Presentan varios orificios, como el oval, el redondo y el espinoso, puntos de paso de vasos y nervios.

Las apófisis o procesos pterigoides, forman dos láminas óseas, dirigidas verticalmente de arriba hacia abajo, que parten a la vez de la cara inferior del cuerpo del esfenoides y del borde interno de sus alas mayores. Cada una de las alas presenta una base, un vértice, dos caras (interna y externa) y dos bordes (anterior y posterior). La base, situada en la parte superior, está atravesada de delante a atrás por un conducto recto, que es el llamado conducto vidiano (por el que pasa el nervio del mismo nombre). El vértice, bifurcado, está formado por dos láminas óseas, que se designan con el nombre de lámina lateral y lámina medial; esta última termina con un gancho por el cual se desliza el rafe pterigomandibular, donde se inserta anteriormente el músculo buccinador, y posteriormente, el músculo constrictor superior de la faringe. Entre las dos láminas se encuentra una escotadura que, en el cráneo articulado, está ocupada por la apófisis piramidal del palatino. La cara interna de la lámina medial, estrecha y plana contribuye a formar la pared externa de las coanas. La cara externa de la lámina lateral, ancha y rugosa, forma la pared interna de la fosa cigomática (que sirve de inserción al fascículo inferior del pterigoideo lateral. El borde anterior, liso por arriba, es rugoso en su parte inferior para articularse con el palatino; además los bordes anteriores de la lámina medial y lateral se unen entre sí a ese nivel. El borde posterior queda libre. Entre la cara interna de la lámina lateral y la cara externa de la lámina medial se forma una excavación profunda, la fosa pterigoidea, que junto con la apófisis piramidal del palatino darán inserción para el músculo pterigoideo medial. En la parte inferior e interna de la fosa pterigoidea, se encuentra una pequeña depresión oval, la fosita escafoidea o navicular (para el periostafilino externo (3-5).

PATOLOGÍA DEL SENO ESFENOIDAL Y REGIÓN SELAR

La enfermedad del seno esfenoidal es reconocida como una entidad clínica inusual. Es probable que sea debido a la falta de reconocimiento y diagnóstico y por ello esté subdiagnosticada. La patología esfenoidal tiene aparición insidiosa y con síntomas inespecíficos ya que es difícil detectarla al examen físico debido a la inaccesibilidad relativa para visualizar el seno esfenoidal. Van alyea dijo:

“cada uno o dos años el seno esfenoidal es rescatado de la oscuridad, ventilado, y regresado para ser el seno mas descuidado de todos los senos nasales”.

La cefalea es el síntoma mas común y puede estar presente tanto en lesiones inflamatorias como expansivas del seno esfenoidal. La incidencia de cefalea varía entre 33 a 81% y es típicamente retroorbitaria. Las lesiones que ocupan espacio como tumores y mucocelos, se presentan mas comúnmente con cambios visuales que con enfermedad inflamatoria. Los síntomas visuales incluyen diplopía, visión borrosa, parálisis oculomotoras aisladas, y pérdida transitoria de la visión.

El compromiso del seno cavernoso puede también resultar en parálisis del 3°, 4°, y 6° nervios craneanos, así como parestesias del 5° nervio craneal. El sexto nervio craneal es el mas frecuentemente afectado de los nervios craneanos en los tumores del seno esfenoidal. La enfermedad mas común del seno esfenoidal es la sinusitis. Los síntomas incluyen cefalea, rinorrea, y ocasionalmente síntomas visuales. El diagnóstico precoz y tratamiento agresivo son los factores mas importantes en la reducción de la morbilidad. La fase aguda se maneja con antibióticos, corticoides, irrigaciones, descongestionantes según el caso. El manejo quirúrgico mas común sería la esfenoidotomía endoscópica.

El mucocelo es la lesión ocupante de espacio mas común en el seno esfenoidal.

Los pacientes con mucocelos pueden presentarse con cefaleas, trastornos visuales, anosmia, o aun anomalías endocrinas. Los pólipos pueden ocurrir como lesiones esfenoidales aisladas pero están mas comúnmente presentes en las celdillas etmoidales posteriores. Los papilomas invertidos habitualmente resultan de la extensión de los tumores antrales y etmoidales pero se han reportado tumores primarios del esfenoides. El tratamiento debe ser agresivo ya que tienden a recidivar y pueden sufrir transformación maligna. Se recomienda la exéresis con margen amplio de tejido normal.

Las lesiones malignas rara vez ocurren pero incluyen los carcinomas de células escamosas, adenocarcinomas, linfopiteliomas, melanomas, y varios sarcomas. La exéresis completa es habitualmente imposible pero la esfenoidotomía por biopsia y decompresiva es usualmente requerida en las etapas iniciales del tratamiento.

Los tumores benignos de la hipófisis constituyen la mayoría de las lesiones selares que requieren cirugía transfenoidal. Estos tumores son usualmente descritos como encapsulados y distinguidos de la hipófisis normal en el examen radiológico. Clásicamente, los tumores se describieron como basófilos, acidófilos, o cromóforos dependiendo de cómo teñían durante el estudio patológico. Con técnicas mas modernas de inmunomarcación, las células específicas de

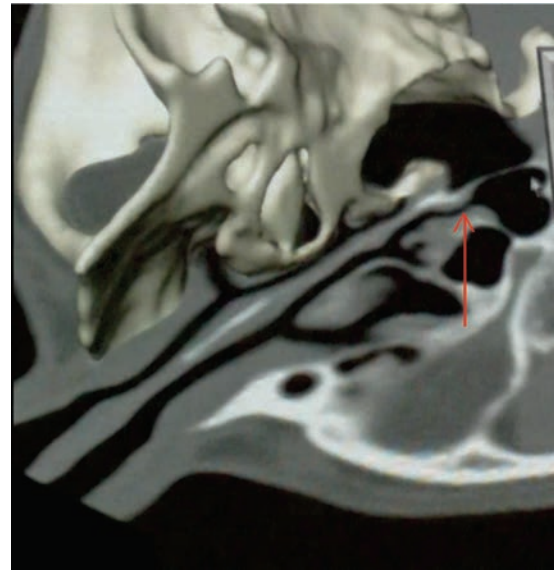
origen pueden ser determinadas en aproximadamente 75% de los casos. Pueden actualmente clasificarse como conteniendo prolactina, hormona de crecimiento, adenocorticotropina, FSH o TSH. Los prolactinomas representan del 40 al 50% de los adenomas. Los adenomas somatotropos que provocan acromegalia suman el 15 al 25% de los adenomas. Los secretores de corticotropina, causantes de la enfermedad de Cushing o el síndrome de Nelson, representan el 5% de los tumores. El tipo más raro de adenomas pituitarios incluye el secretor de tirotrópina o gonadotropina y llegan a menos del 1% de los tumores. Además, 10 al 15% de los tumores secretan múltiples hormonas.

Los craneofaringiomas son uno de los más comunes de los tumores intracraneanos de la infancia pero pueden ser vistos en pacientes mayores. Pueden ser quísticos o sólidos y muchos muestran calcificaciones en radiología. Estos son tumores de crecimiento lento que provocan síntomas por la compresión de estructuras adyacentes incluyendo la hipófisis, quiasma óptico, y otras estructuras cerebrales basales. La extirpación total es el objetivo ya que la resección subtotal lleva a la recurrencia.

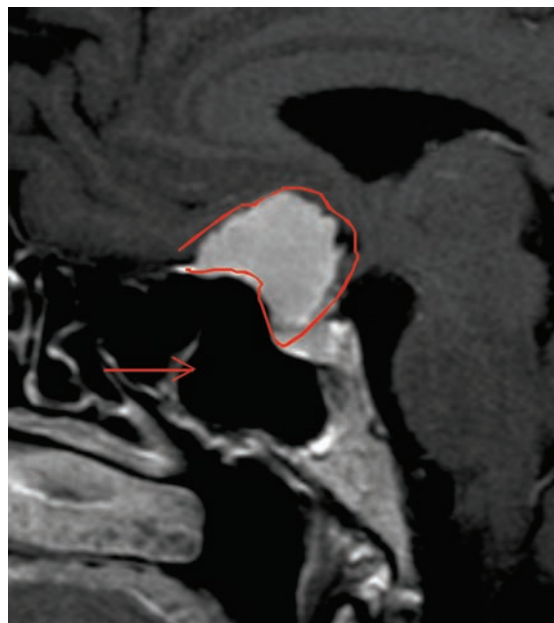
Otras lesiones selares incluyen los ocasionales quistes dermoides y epidermoides, tumores de células germinales, cordomas, y lesiones óseas benignas y malignas. También, cerca del 10% de los meningiomas ocurren en la región de la silla.

EVALUACIÓN

Al igual que con cualquier otro problema al que el otorrinolaringólogo debe enfrentar, la evaluación comienza con una exhaustiva historia clínica y examen físico. Debe prestarse especial atención al examen neurológico, evaluando la visión y la sensibilidad de la cara. Luego de la rinoscopia anterior, la nariz debe ser descongestionada y anestesiada con soluciones tópicas, y realizarse un examen endoscópico. Deben notarse las desviaciones de los septos, hipertrofia de los cornetes, signos de infección o inflamación, y la pérdida de las referencias naturales por cirugía previa. Los tests radiológicos a realizar entonces tienen en la tomografía computada como el estudio de elección entre los otorrinolaringólogos. La RNM es habitualmente solicitada por los colegas neurocirujanos para evaluar los tumores selares. Si existe un marcado refuerzo del tumor, es necesaria una angiografía para descartar lesiones vasculares. Muchas veces, se solicita consulta endocrinológica al investigarse los tumores pituitarios. (Figura 4 a y b).



A



B

Figura 4A. Reconstrucción 3d donde se muestra el seno esfenoidal y el receso esfenoidal. **4B.** RMN tumor hipofisario, la flecha señala el seno esfenoidal

ABORDAJES

El seno esfenoidal es uno de los límites comunes de la cirugía de base de cráneo, cirugía otológica y la cirugía nasal, por ello se comparte la importancia tanto en rinología, otología, neurocirugía, neurología, entre otras. El seno

esfenoidal se ha convertido en parte fundamental para el abordaje de lesiones tumorales, neurológicas, vasculares, de la fosa media y por ello interesa a distintas especialidades ya que es el acceso común a patologías propias de los senos paranasales, de las cirugías descompresivas postraumáticas del nervio óptico, de la pared medial del seno cavernoso y la región selar, paraselar, fosa media e incluso fosa posterior. El abordaje endoscópico al seno esfenoidal permite utilizar una vía natural y respeta al máximo las estructuras anatómicas. Es importante saber perfectamente la anatomía del seno esfenoidal para un buen abordaje del mismo. A continuación se hará una reseña de los abordajes que se han descrito a través de los tiempos para llegar al seno esfenoidal.

En el siglo XX se iniciaron los estudios de tumores selares por avances en neurología, patología y radiología lo que llevó al avance de la cirugía hipofisiaria. Krause se acredita a sí mismo como el primero en realizar el abordaje transfrontal a la hipófisis en 1905 y describió mucha dificultad en ganar acceso a la silla debido a la incompresibilidad de los lóbulos frontales. Schloffer realizó la primera ruta transnasal en 1907. A través de una incisión de rinotomía lateral, reseco el septum, los cornetes, y etmoides para acceder a la silla, con solo la iluminación de la luz solar. Avances en el abordaje transnasal se hicieron gracias a contribuciones de von Eisalberg, Stumme, Kanaval, Halstead, y Kocher. En 1910, Cushing llevó a cabo en esencia la actual operación transeptal sublabial con éxito. En los años veinte, hubo una tendencia regresiva a las rutas extracraneales de abordaje a la hipófisis cuando se introdujeron los antibióticos. Hacia 1960, Hardy reintrodujo los abordajes de Cushing, que son actualmente los mas usados para abordar la silla.

Tradicionalmente el acceso quirúrgico al seno esfenoidal se ha realizado por vía transnasal, transetmoidal o abordaje transeptal, utilizando el microscopio quirúrgico. La ruta utilizada para el abordaje endoscópico es similar.

1. Abordaje transeptal y transeptal-sublabial

Es un abordaje utilizado por mucho tiempo para tumores selares especialmente adenomas. Se realiza infiltración con lidocaína al 1% con epinefrina 1/100.000 y colocación de vasoconstrictores en la nariz con cotonoides embebidos en una solución de oximetazolina al 0,05%, se realiza una incisión hemitransfixiante o transfixiante según el caso, se puede ampliar hacia el piso nasal y si es necesario una incisión de alotomía que acompañe el abordaje. Conservando intacta la mucosa nasal. Tunelización superior e inferior, condrotomía o liberación del cartílago cuadrangular, resección o liberación vómer y lámina perpendicular, y si tiene desviaciones septales se corrigen en el mismo tiempo quirúrgico, se llega hasta el rostrum del esfenoides donde se identifica la cresta esfenoidal

y los ostium de drenaje y se inicia fresado o amplificación del ostium con punch, cincel o pinzas hasta la apertura de los mismos, dependiendo si la lesión es unilateral, bilateral se reseca el septum intersinusal. Para tumores selares, desde este punto la operación procede normalmente con el microscopio quirúrgico. Este abordaje puede ser modificado al realizar una incisión sublabial y se procede a colocar el espéculo de Hardy y el microscopio tanto para lesiones esfenoidales como selares. Este abordaje tiene limitantes laterales y no permite visualizar estructuras laterales al esfenoides ni reparos anatómicos laterales.

2. Rinoplastia externa

Popularizada por Parnes y Koltai entre otros, la rinoplastia externa tiene la ventaja de la exposición aumentada mientras que limita los problemas con la disección sublabial (parestesia gingival, problemas dentales, contaminación del campo quirúrgico con flora oral). Se utiliza una incisión standard de rinoplastia externa, empleando una V invertida y los flaps columelares se levantan en la porción media de los cartílagos inferiores laterales. El borde caudal del cartílago cuadrangular, es expuesta dividiendo los ligamentos intercruales entre la crura medial. Un flap mucopericondrial en un lado del cartílago cuadrangular es desarrollado y continuado sobre la lámina perpendicular del etmoides y el vómer. La disección procede hacia la cresta maxilar y el piso de la nariz, conectando los túneles inferiores y mediales. El cartílago cuadrangular es separado posteriormente en la unión oseocartilaginosa y el mucoperiostio del lado posterior del etmoides y vómer es elevado. El cartílago es luego desarticulado de la cresta maxilar. La elevación mucoperiostica se continúa hacia la cresta maxilar y el piso de la nariz del lado opuesto. El espéculo de Hardy se inserta desplazando las aletas septales lateralmente. La pared anterior del seno se abre a partir del ostium, se reseca el tabique intersinusal, si es necesario.

Un procedimiento adicional fue descrito por Peters y Zitsch utilizando una modificación del flap columelar. Una incisión completa de transfixión se realiza en el septum caudal y otra incisión en la base de la columela. El cartílago cuadrangular es abordado a través de esta incisión y no requiere separación de la crura medial. La operación procede de acuerdo si la lesión está dentro del seno esfenoidal o tiene extensión.

3. Abordajes transantrales

Se realiza una cirugía de Caldwell-Luc. Se realiza la apertura de la pared anterior del seno para mayor visualización, la pared medial del antro se retrae posteriormente y se realizan etmoidectomías anteriores y posteriores. Se identifica la pared anterior del seno esfenoidal y el ostium del mismo y se realiza

su apertura, se reseca el septum intersinusal se retrae hacia abajo y comienza la exéresis del tumor. Este abordaje maneja un ángulo oblicuo que se toma en dirección del esfenoides y que no permite una fácil orientación con las estructuras de la línea media, esto lleva a mayor riesgo de complicaciones por lo cual rara vez se utiliza.

4. Abordaje transetmoidal externo

Chiari en 1912, describe por primera vez este abordaje, con varias modificaciones. Se usa la habitual incisión tipo Lynch para etmoidectomía externa y se procede a la elevación subperióstica posterior. Se expone la arteria etmoidal anterior y se liga. Se penetra y se agranda la lámina papirácea. Bajo visión directa las celdillas etmoidales anteriores y posteriores son resecaadas hasta la pared anterior del seno esfenoidal. Utilizando un microscopio quirúrgico se entra a la pared anterior del seno esfenoidal y se reseca el septum intersinusal. Las ventajas de la ruta transetmoidal incluyen el ser un tercio mas corta que la ruta transeptal, la falta de comunicación oral, y la evitación de complicaciones nasales (perforación septal, etc.). La principal desventaja de la ruta transetmoidal es que no se sigue la línea media y la pérdida de la orientación puede ser desastrosa si la pared lateral del seno esfenoidal se confunde con el septum intersinusal. Otra desventaja incluye la cicatriz externa y la inaccesibilidad de la región supraselar.

5. Abordaje anterior

Este abordaje se prefiere en caso de malignidad. El abordaje anterior se realiza a través de una rinotomía lateral o incisión de Weber-Fergusson. Se utiliza un osteótomo para realizar una osteotomía lateral de la nariz y el esqueleto nasal lateral se fractura hacia fuera. Las paredes maxilares anterior y medial se resecan y se exenteran los etmoides. A medida que se encuentra el tumor, se reseca para aumentar la exposición. Cuando la exposición sea adecuada, se obtendrán márgenes mas amplios. Se saca la pared anterior del seno esfenoidal y se erradica la mucosa. Las paredes se examinan buscando evidencia de erosión tumoral. Las paredes del seno se manejan con un trepano. Se puede remover el piso sin consecuencias. El techo y el aspecto superior de la pared posterior pueden requerir la remoción de la hipófisis y de los contenidos selares. La invasión de la pared posterior se presenta como el mayor desafío por estar en riesgo la carótida y el nervio óptico. Es un abordaje muy utilizado en tumores malignos con gran extensión nasal.

6. Abordajes transpalatinos

Luego de la retracción apropiada del tubo endotraqueal y fijación de la lengua, una variedad de incisiones se emplean en los abordajes transpalatinos. Una separación palatina en

línea media a través del rafé medio es el procedimiento mas rápido y fácil y permite una buena exposición. Una vez que se alcanza el paladar duro, se reseca lo necesario para la exposición junto con el vómer. Esto permite acceso directo al rostrum del esfenoides y a la nasofaringe. El cierre se lleva a cabo en dos capas. El abordaje medial puede resultar en el acortamiento del paladar y la insuficiencia velofaríngea. Pueden utilizarse faps en U y S con una menor incidencia de contractura de paladar y fístula pero el cierre es mas difícil.

7. Abordajes esfenoidales endoscópicos

7.1 Endoscópico transetmoidal o esfenoidectomía intranasal

Luego de la anestesia y vasoconstricción, el cornete medio se medializa, se realiza uncinectomía si se requiere debido a la patología se realiza antrostomía o se continúa con la bullectomía y etmoidectomía anterior y luego etmoidectomía posterior. El cornete medio es el borde medial y la lámina papirácea es el borde lateral de la disección. Una vez que se alcanza la adherencia posterior del cornete medio, se lo empuja lateralmente y se identifica el ostium esfenoidal posterior. El ostium se puede agrandar medialmente antes de remover la inserción posterior del cornete medio y las celdillas etmoidales posteriores creando una cavidad común. (Figura 5).

7.2 Esfenoidectomía transantral endoscópica

Se realiza un abordaje de Caldwell-Luc y se trae hacia abajo ampliamente la pared anterior del seno. La pared medial del antro es retirada exponiendo el cornete medio y el seno etmoidal. Se identifica la cara anterior del seno esfenoidal y se agranda el ostium. Si existe enfermedad etmoidal, las celdillas etmoidales se retraen en la manera descrita previamente. Las ventajas de este procedimiento existen cuando la enfermedad antral extensa coexiste con la enfermedad esfenoidectomoidal.

7.3 Abordaje endoscópico endonasal directo

Se realiza con endoscopio rígido de 4 mm y angulación de 0°, cámara de alta definición y un monitor. El paso número uno es el corredor nasal. La decisión de ingresar por la nariz derecha o izquierda dependerá de si el cirujano es diestro o no o de la preferencia del mismo. Este abordaje puede llevarse a cabo por una o por las dos narinas. Se realiza septoplastia en caso de presentarse una desviación significativa. Para ampliar el corredor nasal se lateralizan y luxan los cornetes inferiores, los reparos anatómicos mas importantes que ayudan a identificar la pared anterior del seno esfenoidal y el ostium son: el borde superior de la coana, el cornete superior y medio y el septum nasal. En caso que se requiera abordar

la región selar, se debe trabajar en las dos fosas nasales, con dos cirujanos (4 manos) y un abordaje muy amplio que permita visualizar lateralmente las prominencias carotídeas y senos cavernosos el piso esfenoidal abajo y superiormente el tubérculo selar (6-8).

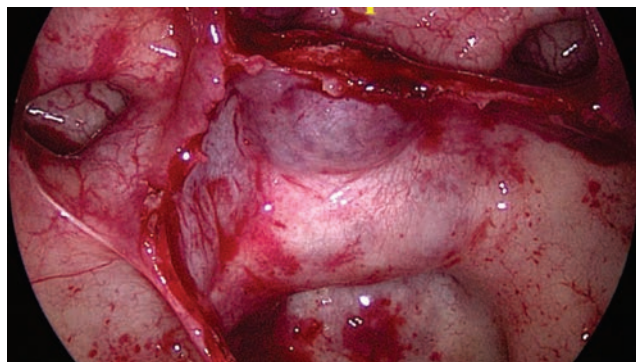
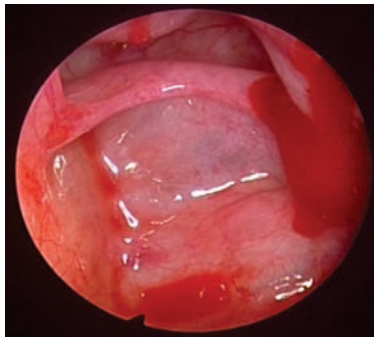
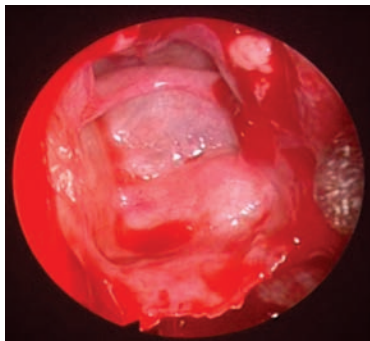
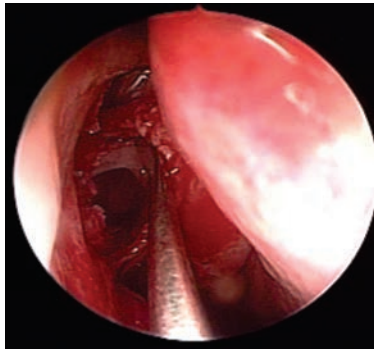


Figura 5. muestra una esfenoidotomía transetmoidal. (p) hipófisis, ica: arteria carótida interna, flecha señala receso óptico carotídeo

El ostium es usualmente circular o elíptico y se encuentra localizado en la porción superior y anterior de la pared del seno esfenoidal, aproximadamente a 8 mm por debajo del borde superior de la coana. Una vez identificados el cornete superior y medio, la región posterior del septum nasal, y el arco de la coana, se puede utilizar un instrumento quirúrgico para palpar e identificar el ostium del seno esfenoidal. Si existe una obstrucción del acceso esfenoidal se puede realizar una debridación cuidadosa de la mucosa. Luego de haber identificado el cornete superior se puede remover para facilitar el acceso al seno esfenoidal. La apertura inicial del seno desde el ostium se realiza con micro-Kerrison, punch, pinzas endoscópicas, microdebridadores, etc. según preferencia y experiencia del cirujano. El tercio posterior del septum es completamente resecaado luego de una adecuada disección del periostio y la mucosa (septectomía posterior). De esta manera el rostrum del esfenoides se observa fácilmente. La esfenoidotomía debe realizarse directamente por debajo de la arteria septal que cruza la pared anterior de la región del seno esfenoidal. El abordaje endonasal está localizado unos pocos grados lateral o parasagital a la línea media y es mejor aprovechado entrando por la narina opuesta al lado que se quiera ingresar.

Se propone uso de colgajos nasoseptales especialmente el de Hadad- Bassagasteguy en caso de lesiones con extensión y que sea necesaria la reconstrucción de la base de cráneo después de la cirugía, y un colgajo de Caicedo para colocar en el septum cuando se realiza la septectomía posterior, sobre todo en caso de tumores o lesiones que tienen compromiso bilateral o de la línea media y/o extensión al receso esfenoidal, se aconseja la septectomía posterior para dar mayor visualización y para instrumentación bimanual y así se forma un corredor nasal que permite llegar al receso lateral del seno esfenoidal y a las estructuras anatómicas laterales al seno, con mayor exposición de las mismas.

Stankiewicz describe medializar el cornete medio y remover los extremos anterior y posterior del cornete medio con tijeras endoscópicas. Los senos etmoidales posteriores se abordan a través de la gran lamela que entonces expondrá la pared anterior del seno. Luego de medir y asegurar la correcta identificación del seno esfenoidal, se lo aborda medialmente adyacente al septum aproximadamente a 1/3 del camino hacia la pared anterior, a 30 grados de la espina nasal. El seno puede ser entonces abierto inferior, medial y lateralmente. Debe tenerse cuidado al abrir el seno superiormente, porque puede resultar una pérdida de LCR si se entra en el delgado techo del seno esfenoidal. Es la técnica mas utilizada actualmente para bordar el seno esfenoidal, el receso lateral del esfenoides, la región selar y paraselar. (8-10) (Figuras 6, 7, 8 y 9).

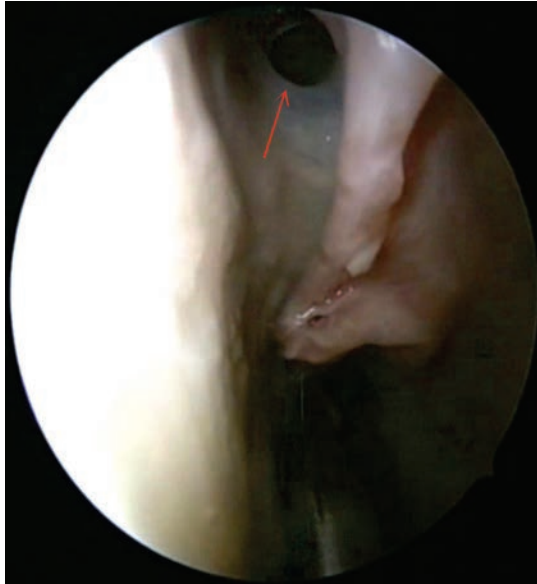

Figura 6. Abordaje transnasal, nótese el ostium del seno esfenoidal

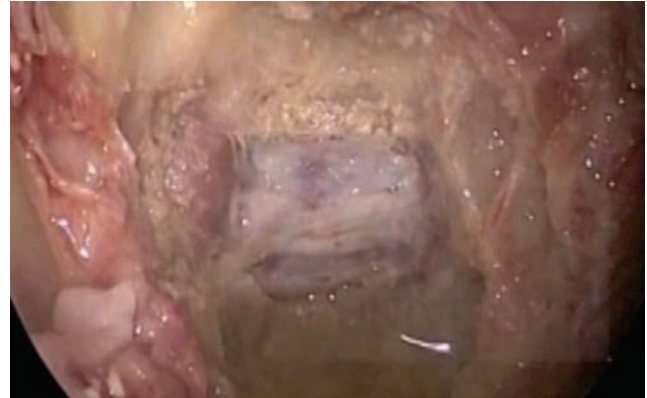

Figura 9. Abordaje a la región Selar: (P) hipófisis, flecha roja mostrando la arteria carótida interna

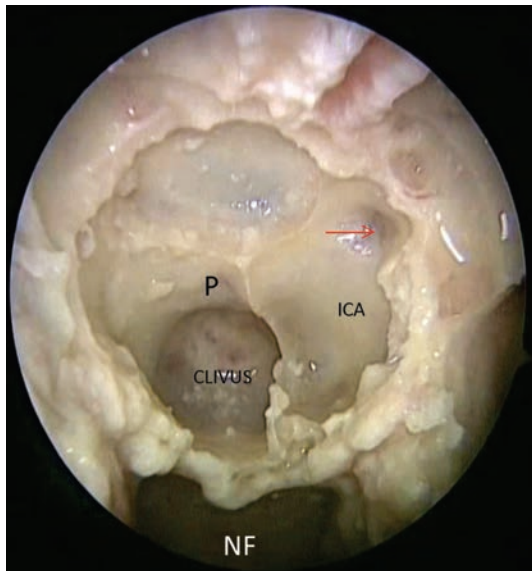


Figura 7. Abordaje a la región selar . (p) hipófisis, ICA: protuberancia carotídea, (NF) nasofaringe, Flecha roja muestra receso óptico-carotídeo

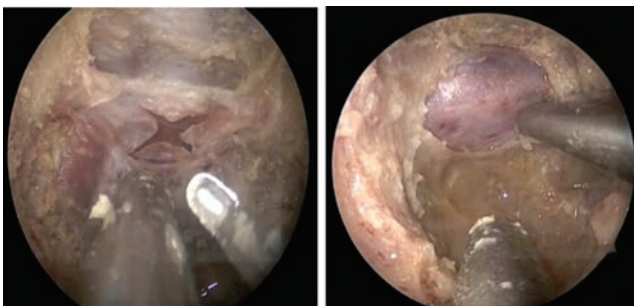


Figura 8. Apertura de Duramadre (d), exposición de la hipófisis (p)

7.4 Abordaje endoscópico transnasal transeptal

Esta técnica utilizando endoscopio rígido nasal de 4 mm de diámetro y angulación de 0°, cámara endoscópica de alta definición (HD) y un monitor. Comienza lateralizando el cornete medio, exponiendo el receso esfenoidal, y el ostium natural de los senos esfenoidales. Se realiza una incisión en “L” invertida con hoja de bisturí # 15. La incisión se realiza aproximadamente 2 mm por delante del borde libre del cartílago septal y se extiende a lo largo del piso de la cavidad nasal. El flap de mucopericondrio del cartílago septal y el flap de mucoperiostio del septum se elevan con disector romo y la unión cartilaginosa es separada. Se luxa el septum cartilaginoso. La parte posterior del septum, la lámina perpendicular del etmoides, es fracturada. Si la lesión es pequeña y se encuentra hacia la línea media y en forma unilateral, una incisión semilunar se coloca posterior sobre el vómer y los flaps mucoperiostícos se elevan bilateralmente. El vómer es resecado salvando la porción inferior como referencia de la línea media y se reseca la porción media e inferior de la lámina perpendicular del etmoides. La pared anterior del seno se reseca comenzando en el ostium natural. Se reseca el septum intersinusal si es necesario. Con este abordaje no se obtiene buena visualización lateral y no es aconsejable en lesiones grandes o con extensión lateral. Pueden hacerse y combinarse una variedad de incisiones septales con una alotomía lateral para un abordaje directo y rápido al esfenoides. Una vez que se realizan las incisiones, se procede con la disección y elevación así como con los otros procedimientos transeptales.

La región posterior del septum que obstruye el acceso al rostrum esfenoidal es resecada con pinza fórceps. El mucoperiostio de la pared anterior del esfenoides es elevado hasta la visualización de los ostium esfenoidales.

En este punto del abordaje se coloca el espéculo y se lo introduce para separar la mucosa, esta maniobra permite observar la pared anterior del seno esfenoidal totalmente expuesta.

Se procede a la apertura de ambos ostium comunicándolos. La esfenotomía debe ser amplia para permitir el pasaje del endoscopio de 4 mm de diámetro y los instrumentos. En este paso del abordaje se deben tener en cuenta las variaciones anatómicas de la pared lateral del seno esfenoidal. Una extensa apertura superior del esfenoides no se recomienda debido a la proximidad de la lámina cribiforme. Una vez que se realizó la apertura esfenoidal completa se reseca cuidadosamente el septum interseno ya que existe la posibilidad de daño de la arteria.

TUMORES ESFENOIDALES DE GRAN TAMAÑO

Se utilizan abordajes combinados de la fosa infratemporal, con un abordaje de Denker, es decir, abordajes endoscópicos transnasales extendidos.

Este abordaje puede ser necesario para neoplasias esfenoidales extensas que han invadido el seno cavernoso, espacio pterigomaxilar, fosa infratemporal, y nasofaringe. Este es en realidad un abordaje de fosa craneal media y fosa infratemporal combinado.

COMPLICACIONES

Las complicaciones se relacionan con ambas etapas nasal y neurológica de los procedimientos.

Complicaciones neurovasculares.

La arteria carótida puede ser traumatizada y sufrir severo espasmo posoperatorio, o puede ser lacerada en el momento de la cirugía. Puede ocurrir una hemorragia venosa proveniente del seno cavernoso. Si la cabeza es significativamente elevada cuando se abre el seno, puede ocurrir embolismo aéreo. Los nervios que corren a través del seno cavernoso, incluyendo el tercero, cuarto, quinto, y sexto nervios craneales, han desarrollado parálisis luego de cirugía esfenoidal. Las complicaciones intracraneales incluyen trauma al quiasma óptico. El quiasma óptico puede luego caer hacia la silla descomprimida. También hay casos de compresión quiasmática por grasa o músculo que empujó el seno. Las fístulas de LCR no son raras durante la hipofisectomía y pueden llevar a una meningitis (8).

Complicaciones rinológicas

La incidencia de complicaciones rinológicas se han reportado hasta en el 50% por algunos autores pero se minimiza si se realiza una disección cuidadosa.

Las complicaciones incluyen perforación septal, epistaxis, sinequias, anosmia, y deformidad cosmética. Se observa un 10% de incisiones columelares pero nuevamente la técnica cuidadosa puede minimizarlas cuando se utiliza la rinoplastia externa. Con el abordaje sublabial, la espina nasal es muchas veces reseca para no comprometer la visualización. La pérdida de la espina nasal puede llevar a la pérdida de proyección de la punta de la nariz y a una disminución del ángulo nasolabial. Se recomienda que la espina nasal anterior no se reseque si la visualización es adecuada. La resección del septum cartilaginoso sin cuidadosa atención de los pliegues dorsal y caudal puede llevar a una deformidad de la nariz en silla de montar.

BIBLIOGRAFÍA

1. Pérez A, Sinagra A, Acuña M. Anatomía quirúrgica endoscópica del seno esfenoidal, fundamentos estructurales táctica y técnica. *Mosby*. 2007 Dic.
2. Cappabianca P, Alfieri A. Endoscopic endonasal transsphenoidal approach to the sella: towards functional endoscopic pituitary surgery (FESS). *Minim Invasive Neurosurg*. 1998; 41: 66-73.
3. Hyun ung K, Sung Shik K, et al. Surgical Anatomy of the Natural Ostium of the Sphenoidal Sinus. *The Laryngoscope*. 2001 Sep; (111): 1599-1602.
4. Hullet, K. Stankiewicz, et al. Cummings otolaryngology Head and Neck Surgery. Charter. Mosby. 4 ed. 2005; 54.
5. Kennedy D. Technical innovations and the evolution of endoscopic sinus surgery. *Annals of otology, Rhinology and Laryngology*. Annals Publishing Company, 2006; 115 (9): suppl. 196: 3-12.
6. Marks S. Endoscopic Sinus Surgery. Chapter 8, in: *Nasal and Sinus Surgery*. WB Saunders Company. 2000; 117-144.
7. Marks S. Sphenoidectomy. Operative Endoscopic Sinus Surgery. Chapter 9, in: *Nasal and Sinus Surgery*. WB Saunders Company. 2000; 145-154. Myers, Eugene. Chapter 8, in: *Nasal and Sinus Surgery*. WB Saunders Company. 2000; 117-144.
8. Myers E. Operative Otolaryngology Head and Neck Surgery. *Abordaje endoscópico transeptal de tumores hipofisarios*. Capítulo 18, Sphenoid Sinus. Vol. 1, W.B. Saunders. 1997. Muñoz, F. Jurado, A et al. *Otorrinolaringol Esp*. 2003; 54: 561-566.
9. Olavarria C, Stott C, et al. Comparación de dos técnicas quirúrgicas para abordaje de la región selar: Transeptal transesfenoidal versus transnasal directa. *Rev. Otorrinolaringología y Cirugía de Cabeza y Cuello*, Chile. 2004; 64: 91-98.
10. Stamm A, Pignatari, et al. Transnasal Endoscopic Surgical Approaches the Clivus. *Otolaryngol Clin Am*. 2006; 39: 639-656.

